Dokumentegenskaber	Ankyloglossi
Gældende for	Otorhinolaryngologi, hoved- og halskirurgi & audiologi
Udarbejdet af	Dansk Selskab for Otolaryngologi, Hoved og Halskirurgi. April 2018
Opdateringsdato	April 2023
Faglig ansvarlig	Dansk Selskab for Otolaryngologi, Hoved og Halskirurgi
Nøgleord	Ankyloglossi, frenotomi

1. Titel

Kirurgisk behandling (frenectomi) af ankyloglossi hos ammende spædbørn

2. Formål

Korrekt diagnostik og behandling af spædbørn med ammeproblemer som skyldes stramt tungebånd (ankyloglossi). Der henvises også til den nationale kliniske retningslinje for stramt tungebånd.

3. Definition

Definitionen af ankyloglossi er omdiskuteret. Ved klassisk anatomisk ankyloglossi hæfter det linguale frenulum fortil på apex lingua (kaldes anterior ankyloglossi af nogle). Der kan være tunge mobilitets problemer relateret til ankyloglossi, også hvis frenulum hæfter længere bagud på tungen. Hvis frenulum hæfter midt på tungens underside eller bagud mod mundbunden kaldes det posterior ankyloglossi af nogle. Coryllos klassifikation kan anvendes til klassifikation af ankyloglossi (se figur).

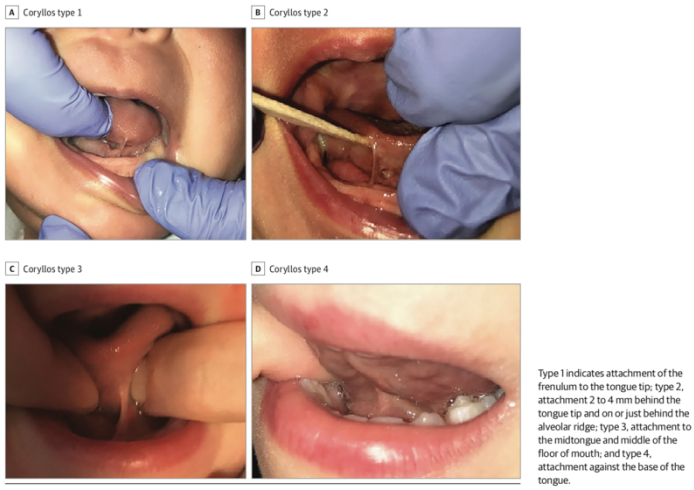

Figur 1 Coryllos klassifikation, Walsh et al, JAMA Otolar, 2017

4. Baggrund

A. **Ætiologi**

Ankyloglossi er en medfødt anomali, der kan begrænse mobiliteten af tungen. Ankyloglossi er oftest asymptomatisk. Ankyloglossi kan dog medføre ammeproblemer da spædbarnet ikke kan svøbe brystvorten og det kan give brystsmerter hos moderen. Der er ikke påvist en sikker sammenhæng mellem ankyloglossi og dårlig trivsel (manglende vægtøgning), gastrooesophageal refluks eller udvikling af udtaleproblemer senere i livet. Kirurgisk behandling af ankyloglossi kan hjælpe på ammeproblemer på kort sigt. Derimod er effekten af indgrebet på længere sigt ukendt. Det er derfor uvist, om ammeproblemerne spontant ville svinde uden behandling som følge af ammetræning, spontant træk på tungebåndet mm.

B. **Forekomst**

Prævalensen af ankyloglossi er opgivet fra 0,1-12% af spædbørn. Den store forskel i forekomst tilskrives forskelle i definition af ankyloglossi.

C. Visitation

Undersøgelse og behandling af stramt tungebånd hos ammende spædbørn gøres hos privatpraktiserende øre-næse-hals specialister. Tvivlstilfælde eller behandlingsrefraktære tilfælde kan henvises til sygehus. DSOHH tilråder at nedenstående punkter er opfyldt inden henvisning til øre-næse-halsspecialist:

a. Familien har modtaget grundig ammevejledning
b. Begrundet mistanke om at ammeproblemet kan relateres til ankyloglossi
c. Henviser bør anvende TABBY-score til klassifikation af ankyloglossi. Se mere på bilag 1 og 2 samt på kompetancecenterforamning.dk
d. Forældre ønsker kirurgisk behandling af ankyloglossi

5. Fremgangsmåde

A. Anamnese

Ammeproblem består trods relevant vejledning og henvisende sundhedfaglige (jordemoder, sundhedsplejerske, egen læge, pædiater) har mistanke om ankyloglossi som årsagsforklaring.

B. Differentialdiagnoser

Amning er et komplekst samspil mellem mor og barn, og mange faktorer kan påvirke evnen til at amme. Kvalificeret støtte og vejledning til ammeetablering er vigtig for at undgå ammeproblemer.

C. Objektiv undersøgelse

Cavum oris inspiceres bedst når spædbarnet ligger på mors skød, med hovedet vendt mod undersøgeren og benene mod mor, en hjerteformet tungeretraktor kan anvendes. Anatomi og mobilitet af tungen vurderes. Undersøgelsen bør inkludere palpation af frenulum lingua for at vurdere mobilitet af tungen og bestemme en eventuel stramning. Kraniofacial misdannelse, ganespalte eller tegn på neurologisk lidelse på udelukkes.

D. **Kontraindikationer**

Komorbiditet (ASA $\geq$3), herunder kraniofacial misdannelse, neurologisk sygdom eller blødningsforstyrrelse.

E. **Kirurgisk behandling**

Frenektomi af ankyloglossi hos spædbørn kan gøres ambulant. Frenulum lingua fremstilles og gennemklippes midt mellem tungespids og mundgulv. Der kan anvendes saks eller monopolær brændespids. Der kan klippes til selve tungesubstansen.

F. **Smertebehandling**

Der kan gives sukker-vand (2ml per gang af 24% sukkeropløsning) som smertebehandling. Der kan evt suppleres med lokal overfladeanalgesi (lidokain/adenalin på meche).

G. **Postoperativplan**

Amming kan straks genoptages, og virker smertelindrende. Betydningen af tungemobilitets øvelser efter frenektomi er ukendt.

H. **Komplikationer**

Blødning, infektion og arvævsdannelse kan sjældent forekomme.

6. Referencer

1. Diagnosis and Treatment of Ankyloglossia in Newborns and Infants: A Review； Jonathan Walsh, MD; David Tunkel, MD; JAMA Otolaryngology–Head & Neck Surgery; October 2017 Volume 143, Number 10; 1032-1039

2. Frenotomy for tongue-tie in newborn infants (Review); O'Shea JE, Foster JP, O'Donnell CPF, Breathnach D, Jacobs SE, Todd DA, Davis PG; Cochrane Database of Systematic Reviews 2017, Issue 3. Art. No.: CD011065
3. Division of ankyloglossia (tongue-tie) for breastfeeding, National Institute for Health and Care Excellence, 14 December 2005. nice.org.uk/guidance/ipg149
4. Frenectomy for the Correction of Ankyloglossia: A Review of Clinical Effectiveness and Guidelines; Canadian Agency for Drugs and Technologies in Health, 15 June 2016.
5. Treatment of Ankyloglossia and Breastfeeding Outcomes: A Systematic Review; David O. Francis et al; Pediatrics; 2015:135, 6

TABBY Tongue Assessment Tool

	0	1	2	SCORE
Hvordan ser tungespidsen ud?	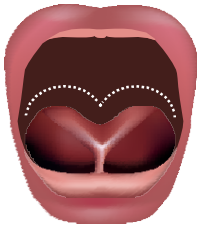	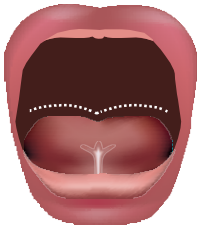	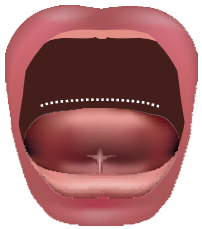	
Hvor er tungebåndet hæftet på gummen?	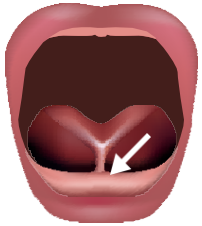	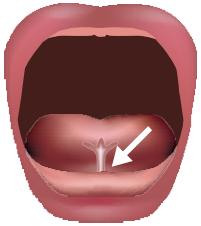	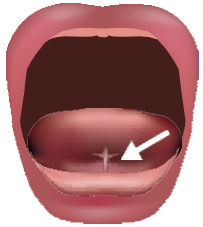	
Hvor højt kan tungen løftes (med vidt åben mund)	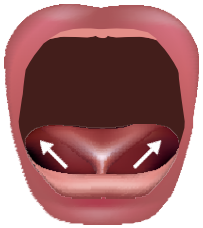	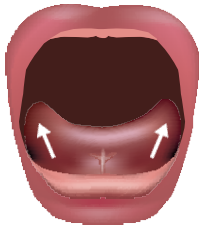	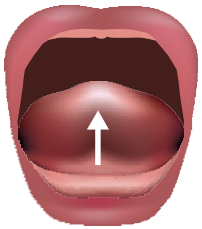	
Hvor langt kan tungen række frem	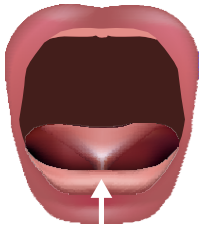	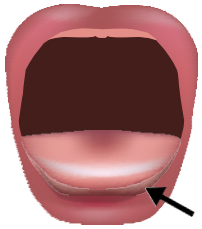	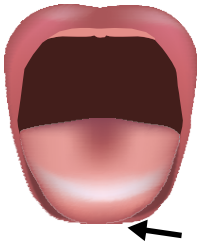	

© University of Bristol **Design and Illustration:** Hanna Oakes | oakshed.co.uk

Vejledning til brug af TABBY (Tongue-tie and Breastfed Babies Assessment Tool)

TABBY Kategori	Vejledning til brug af TABBY	Score	
Hvordan ser tungespidsen ud?	**Dette er oftest det, der er tydeligst, og det som forældrene mest sandsynligt vil lægge mærke til.** **En spalte/hak i tungespidsen kan ofte først ses når barnet løfter sin tunge.**	0	**Hjerteformet tungespids**
		1	**En lille spalte/hak ses i tungespidsen**
		2	**Tungespidsen er rund**
Hvor er tungebåndet hæftet på gummen?	**Med nogen træning og erfaring kan dette ses visuelt. Hvis det er svært at se, kan den sundhedsprofessionelle (med forældrenes accept) forsigtigt bruge en pegefinger til at mærke hvor tungebåndet er vedhæftet.**	0	**Vedhæftet på toppen af gummekanten**
		1	**Vedhæftet på den indvendige side af gummekanten**
		2	**Vedhæftet I bunden af munden**
Hvor højt kan tungen løftes (med vidt åben mund)	**Den sværeste kategori at vejlede i. Den sundhedsprofessionelle bør have viden om, hvordan det normale tungeløft hos nyfødte ser ud.** **Tungen kan krølle tilbage, når den har begrænset bevægelighed, og se ud som om den løfter. Løftet kan bedst ses, hvis barnet er vågent og græder. Hvis barnet ikke er vågent, kan den sundhedsprofessionelle bruge en finger til at løfte tungen for at vurdere dette.**	0	**Minimalt løft af tungen**
		1	**Kun kanterne af tungen løftes op mod midten af munden**
		2	**Tungen løfter helt op til midten af munden**
Hvor langt kan tungen række frem?	**Dette er ikke altid nemt at vurdere hos nyfødte. Det kan være nyttigt at spørge forældrene, hvad de selv har opdaget, og billederne kan bruges i denne samtale. Den nemmeste måde at vurdere hvor langt tungen kan række frem er ved at observere, hvordan barnet tager fat om brystet. Kan barnet række tungen frem, når det er ved at tage fat om brystet?**	0	**Tungespidsen bliver bagved gummen**
		1	**Tungespidsen bevæger sig over gummen**
		2	**Tungespidsen kan række ud over underlæben**

Referencer:

1. Ingram J, Copeland M, Johnson D, Emond A. The development and evaluation of a picture tongue assessment tool for tongue-tie in breastfed babies (TABBY). Int Breastfeed J. december 2019;14(1):31.

2. Ingram J, Johnson D, Copeland M, Churchill C, Taylor H, Emond A. The development of a tongue assessment tool to assist with tongue-tie identification. Arch Dis Child - Fetal Neonatal Ed. juli 2015;100(4):F344–9.

FLOWDIAGRAM

National klinisk retningslinje for undersøgelse og behandling af **ankyloglossi** hos ammede spædbørn

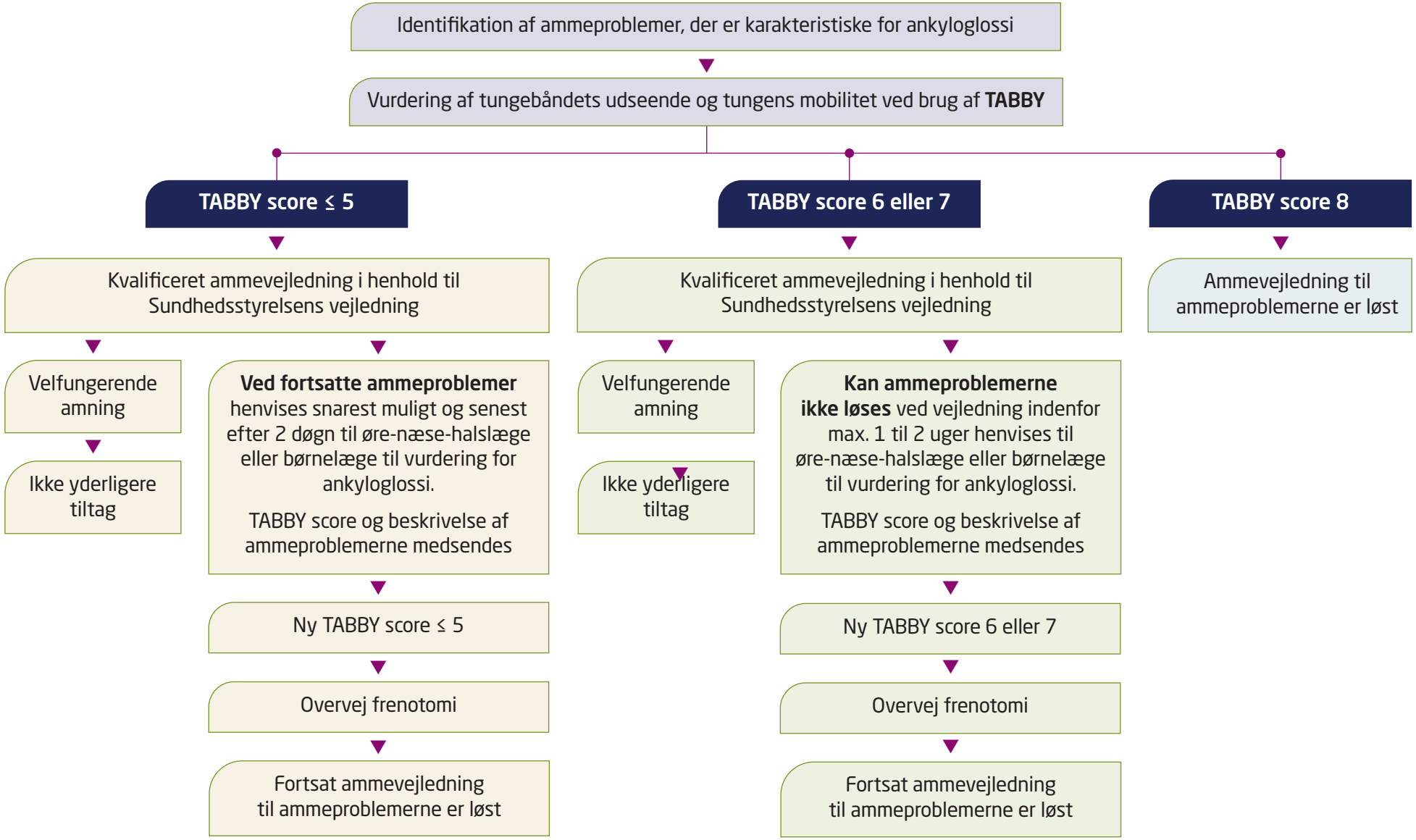

Find retningslinjen på: http://www.kompetencecenterforamning.dk/projekter/national-klinisk-retningslinje-for-stramt-tungebaand.aspx

Karakteristika for ammeproblemer ved **ankyloglossi**

Mor eller barn kan opleve et eller flere af følgende:

- Vedvarende smerter og eventuelt sår på moderens brystvorter
- Dårlig sutteteknik:
  - Barnet har svært ved at få godt fat om brystvorten
  - Barnet kan have fat for yderligt på brystvorten
  - Barnet kan have svært ved at fastholde grebet om brystvorten og derfor hyppigt slippe brystvorten
  - På grund af dårlig og forkert sutteteknik kan barnet lave kliklyde og eventuelt suge kinderne ind, når det sutter på brystet
  - Moderen kan have en oplevelse af, at barnet tygger, gumler eller bider i brystvorten
- Dårlig mælkeoverførsel fra bryst til barn, barnet opnår ikke tilfredshed, moderens bryst tømmes ikke ordentligt og måltiderne er lange
- Barnet har manglende eller for lille vægtøgning
- Moderen danner ikke tilstrækkeligt mælk på grund af dårlig mælkeoverførsel og manglende tømning af brystet
- Tilbagevendende mælkestase og mastitis hos moderen på grund af den manglende tømning af brystet

Find retningslinjen på: http://www.kompetencecenterforamning.dk/projekter/national-klinisk-retningslinje-for-stramt-tungebaand.aspx